



CON AVAL



I CONGRESO INTERNACIONAL de Enfermería

17 - 18 - 19 de FEBRERO | 2016

OBJETIVOS

Socializar los resultados de investigaciones que han generado impacto en la práctica del cuidado de enfermería, en diferentes escenarios clínicos y comunitarios enfocados en la aplicación del Proceso de Enfermería.

Reunir a profesionales, académicos y estudiantes de enfermería de Latinoamérica, para generar redes de cooperación a nivel institucional y académico en beneficio del fortalecimiento académico de los participantes.

TEMAS

Los avances en la investigación sobre el lenguaje NANDA, NIC y NOC.
NANDA Internacional.
Sistematización del Proceso de Enfermería como herramienta pedagógica para la aplicación de la Teoría en la Práctica.
Estrategia pedagógica para la enseñanza del Proceso de Enfermería.

DURACIÓN
40 HORAS

INVERSIÓN		
PARTICIPANTE	ESTUDIANTE	PROFESIONAL
ESTUDIANTES	\$ 60	\$ 70
AUX-ENFERMERÍA	\$ 80	\$ 90
PROFESIONALES	\$ 100	\$ 120

Banco Guayaquil - CIDE S.A.
Cta. Corriente # 14325265
Proceso de Inversión IMA.

INFORMACIÓN
E INSCRIPCIONES

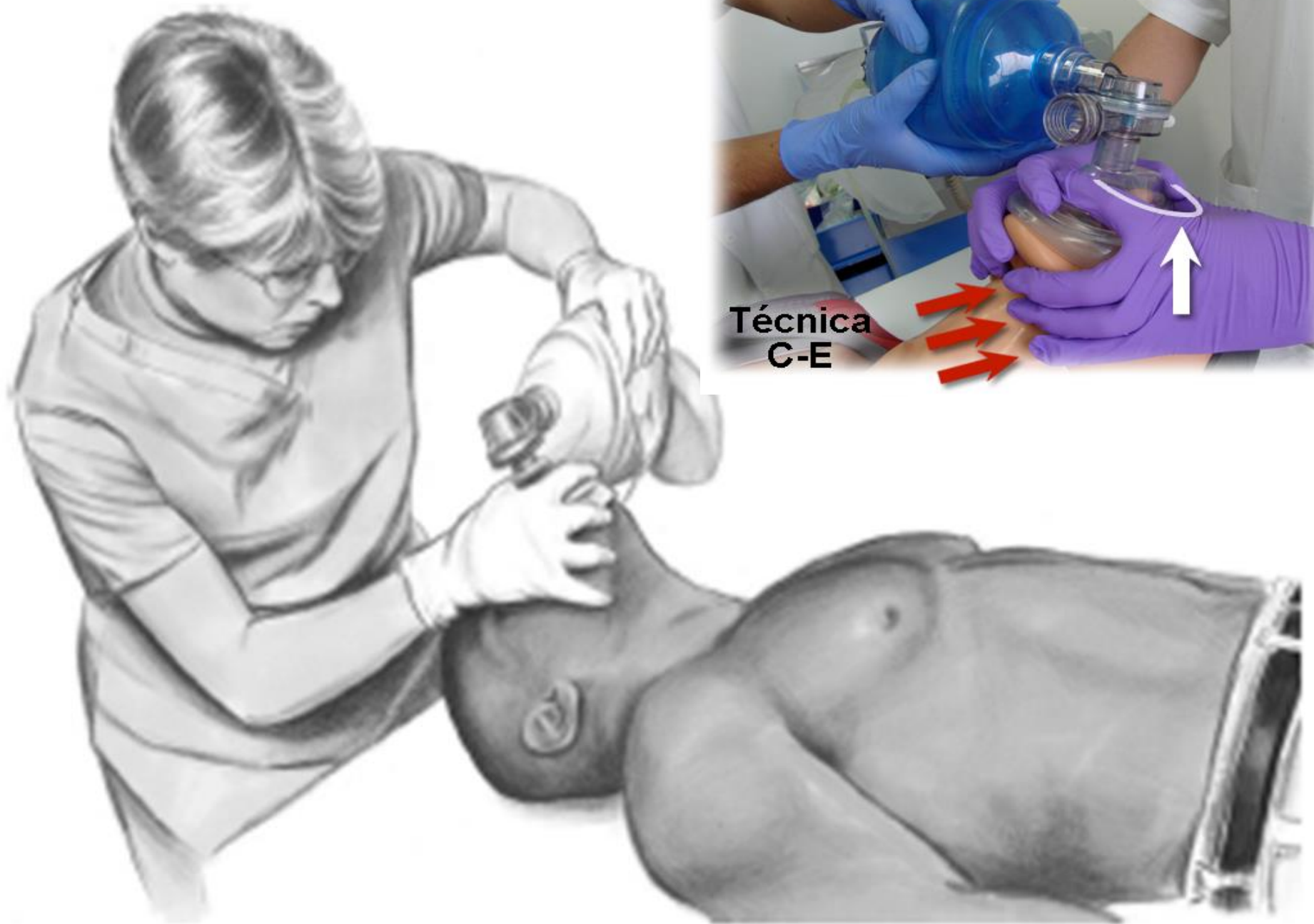


Centro de Investigación y Desarrollo Ecuador
Ecuador, en: www.cideecuador.org
Teléfono: (593) 4 2037524
www.cideecuador.com

099 6800656
Centro de Investigación y Desarrollo Ecuador

Test predictivos de ventilación difícil con mascarara.

Lcdo. Gabriel José Suárez Lima Mg. Esp.
Especializado en Anestesiología y Reanimación
Diplomado en Anestesiología y Reanimación
Master en Urgencias Médicas y Desastre



Diferentes test

**Son de vital conocimientos para los
Profesionales de Enfermería**

- **Test predictivos de ventilación difícil con mascarara.**
- **Test Predictivos de Vía Aérea Difícil**

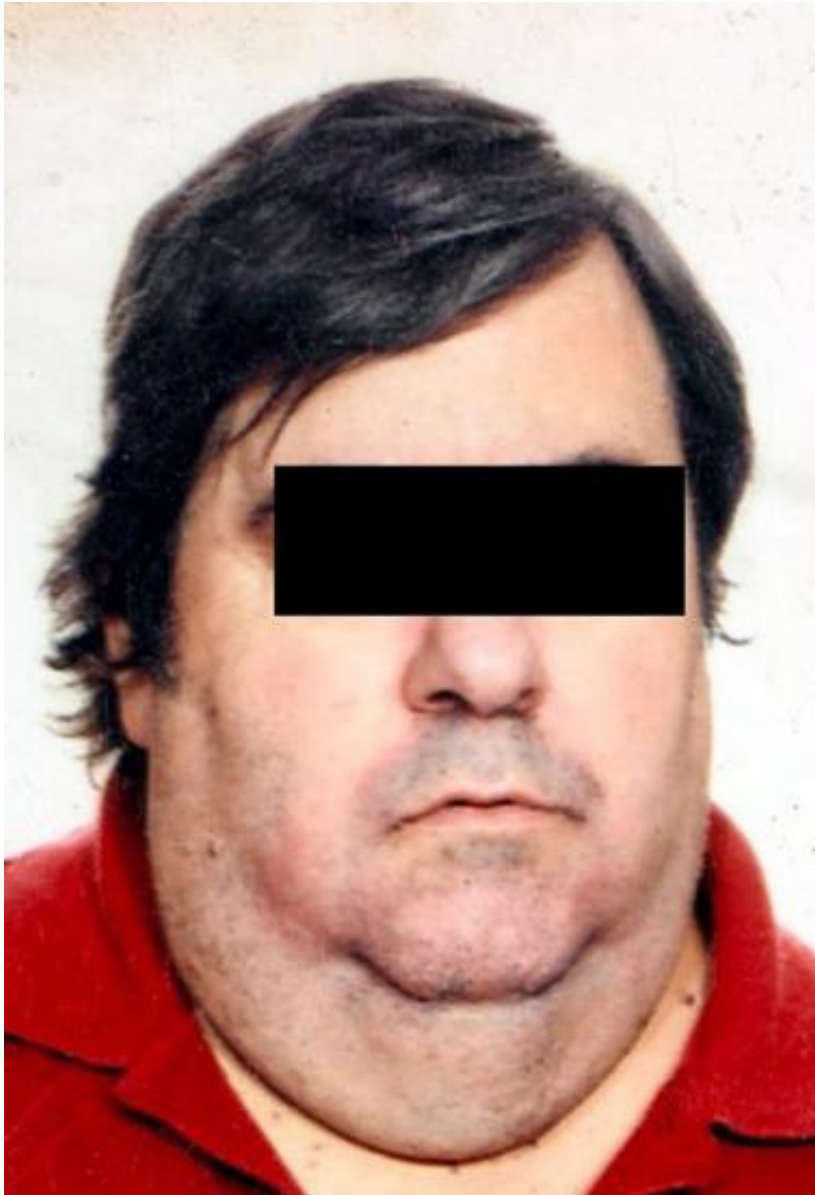Clasificación de Han's para Ventilación Difícil por MF

0	No se Intenta Ventilar con MF
1	Ventilación con MF Fácil
2	Ventilación con MF incómoda
3	Ventilación con MF difícil
4	Ventilación con MF imposible

Test de Ventilación difícil con mascara facial.

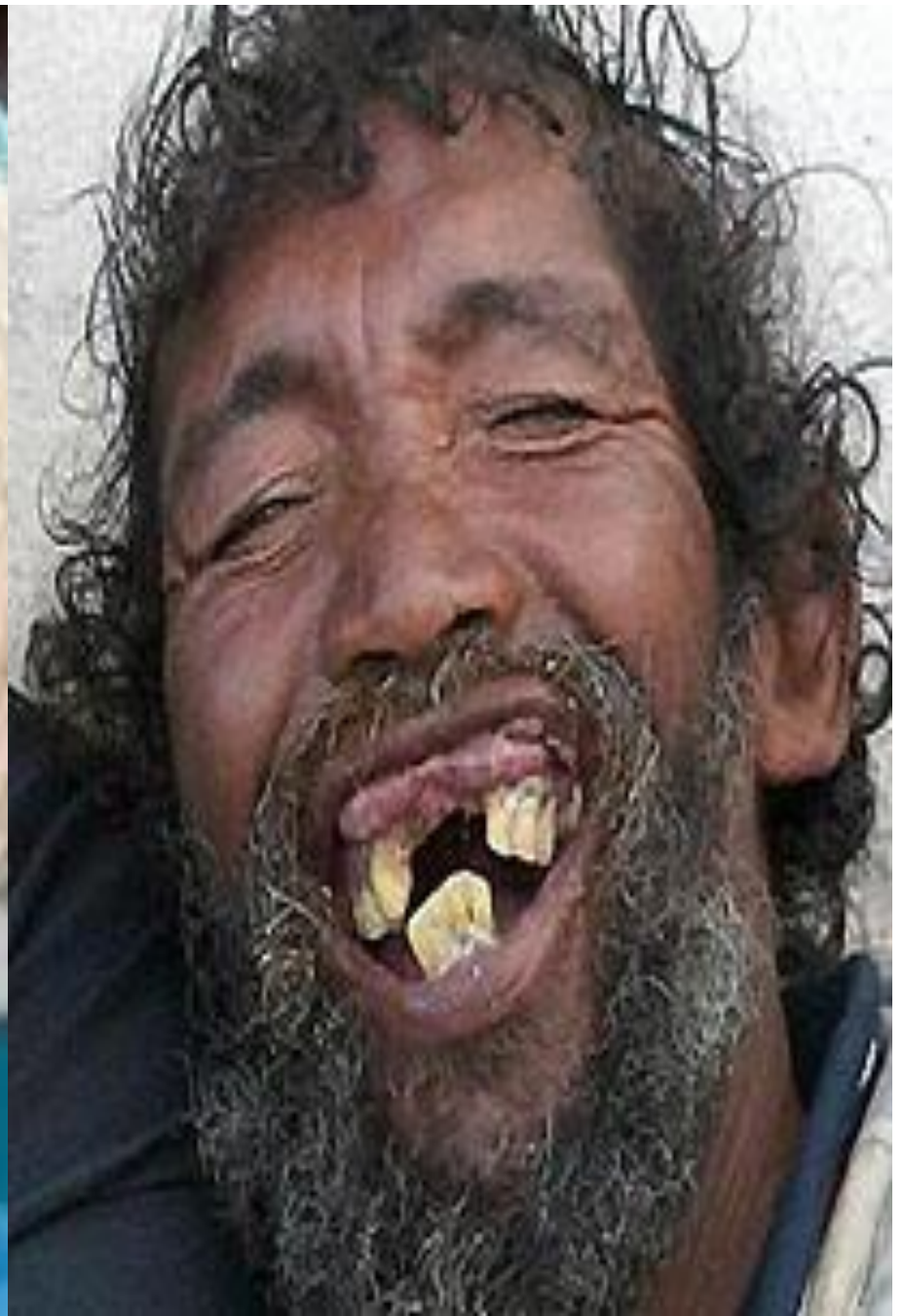- Bellos Faciales.
- Traumas Faciales, Quemaduras.
- Traumas Craneoencefálicos.
- Tumores boca, lengua, Cuello.
- Obesidad , Obesidad Mórbida.
- Desnutrición ,caquécticos.
- Ausencia de Dientes.

1. Diámetro del cuello



**Se mide a nivel del cartílago
tiroides
Importancia en obesos**

**Circunferencia cervical >43
cm para intubación difícil**

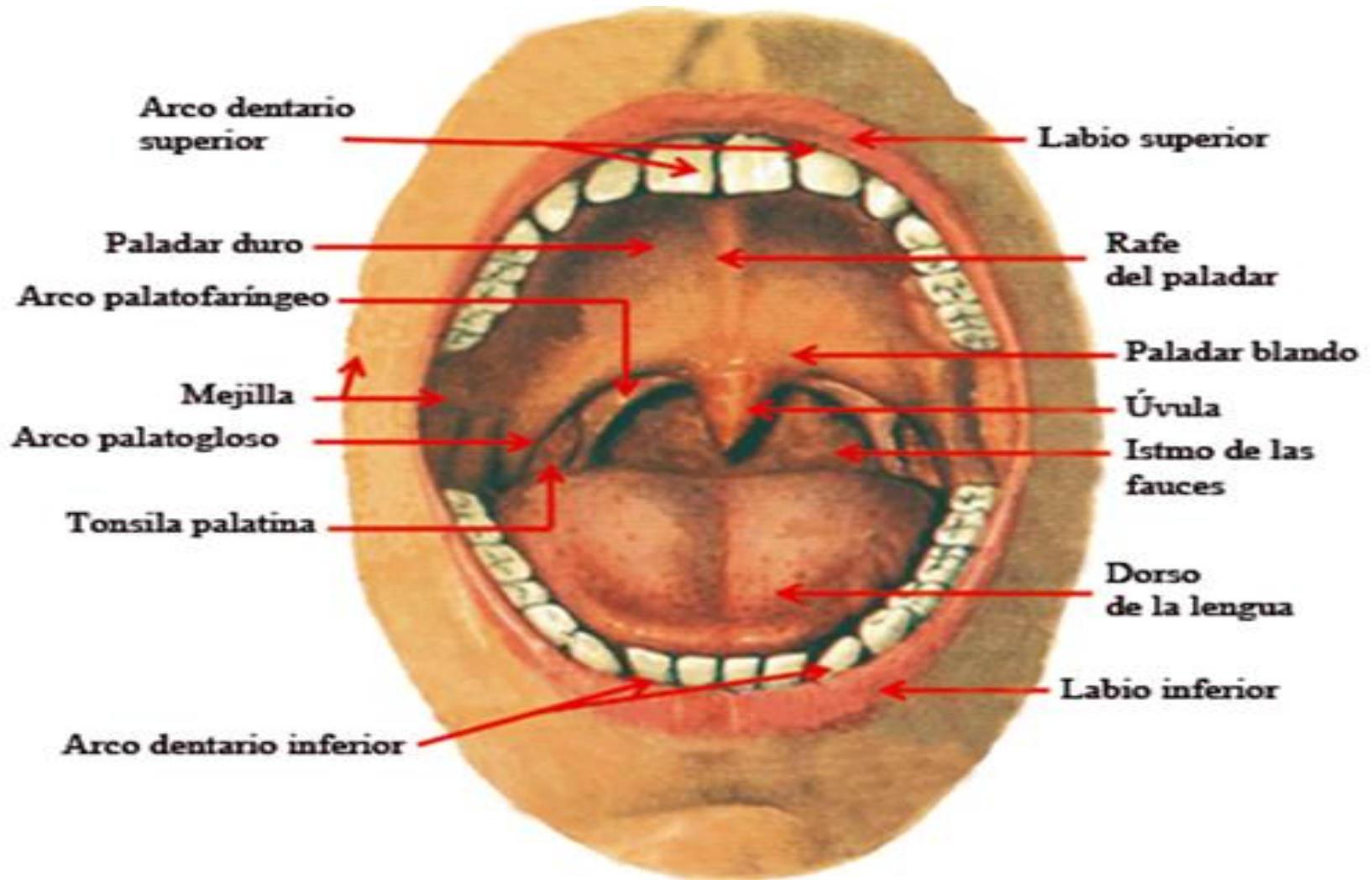


ESCALA DE MALLAMPATI-SAMSOON

- El médico fisiatra Mallampati, en 1985, propuso una prueba sencilla, ampliamente utilizada, que permite evaluar la vía aérea y predecir la facilidad de la intubación,



Anatomía de la cavidad oral

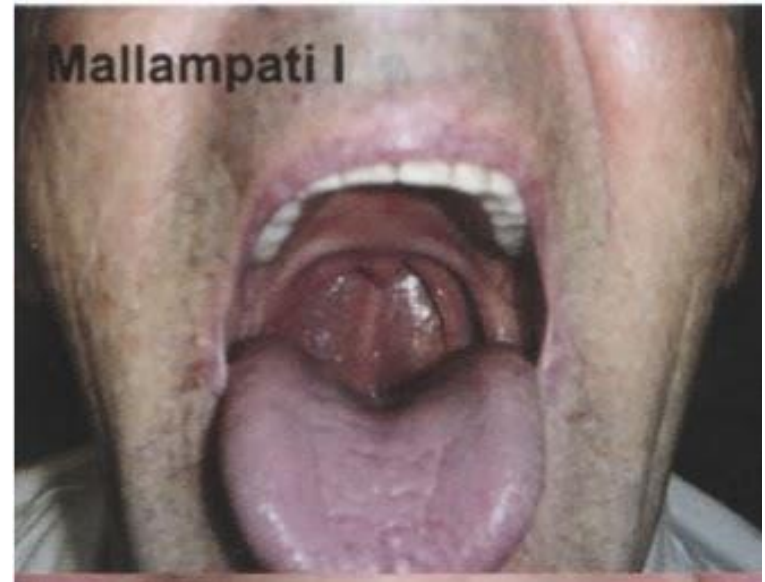

TEST PREDICTIVO MALLAMPATI

Si al examen se visualiza claramente las siguientes estructuras:

- la base de la úvula,
- istmo de las fauces
- el paladar blando

La puntuación se hace en dependencia del grado de dificultad para visualizar las estructuras orales.



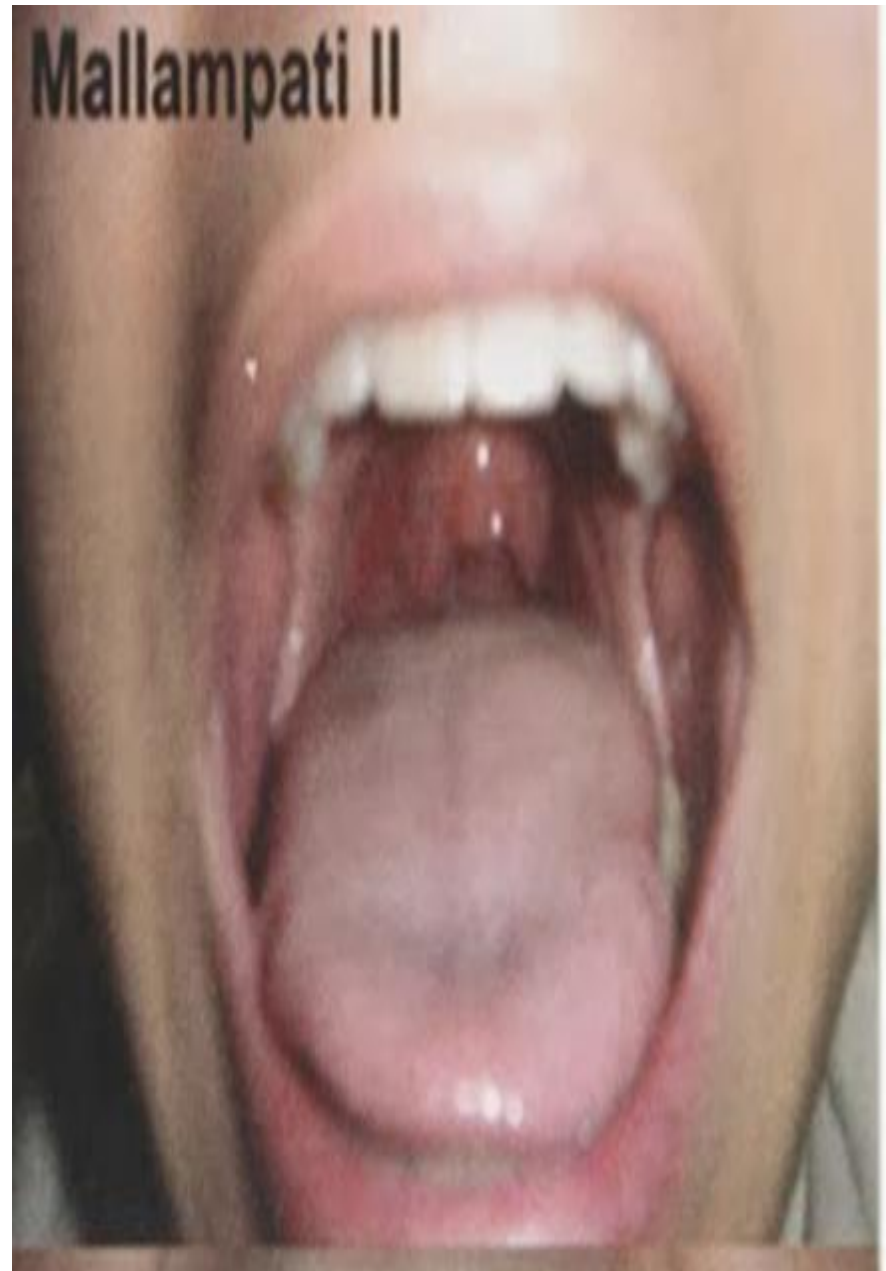
Clase 1 fácil intubación

Clase 2

Mediana dificultad para la intubación.

Visibilidad del paladar duro y blando

Porción superior de amígdalas y úvula

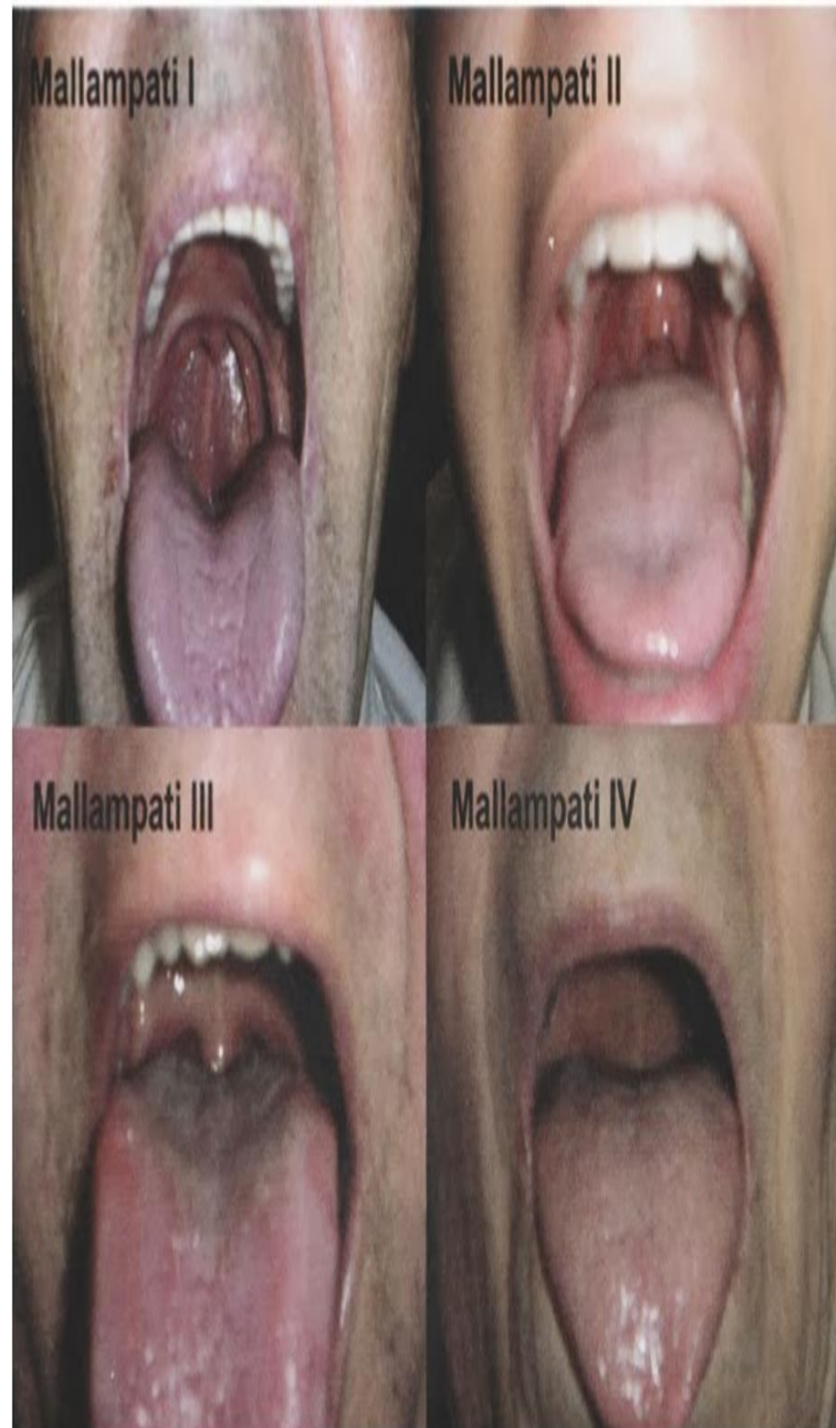

Clase 3

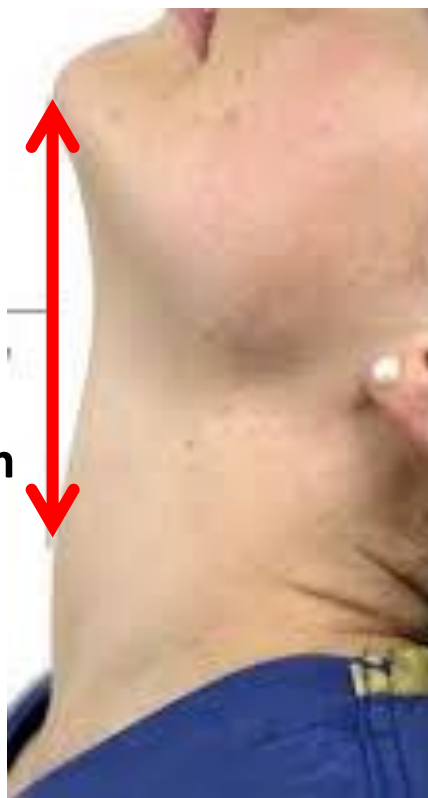son visibles el paladar duro y blando y la base de la úvula.
Predicen una intubación difícil

Clase 4

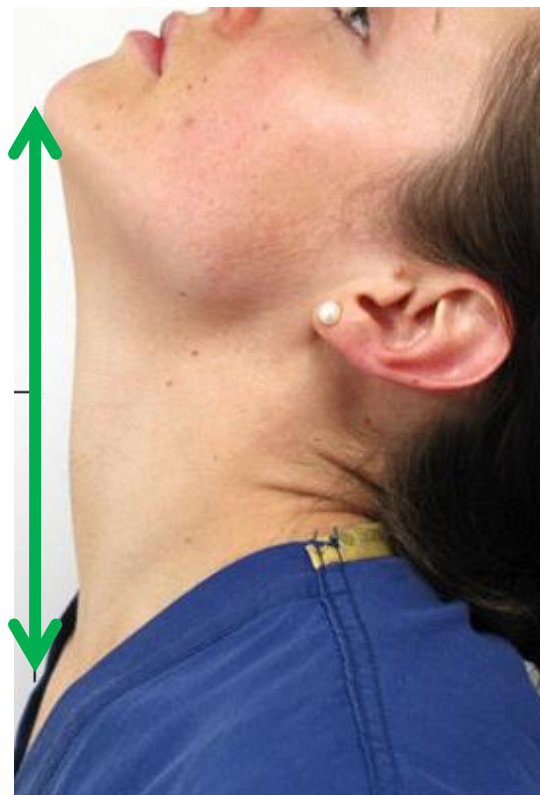Solo es visible el paladar duro
La intubación *imposible*.
La falla de la intubación
endotraqueal es la principal causa
de morbimortalidad. Mejoran esta
condición la posición supina y
extensión cervical



Distancia tiromentoniana y esternomentoniana



Grado I: > 6.5cm
Grado II: 6.0 – 6.5cm
Grado III: < 6.0cm

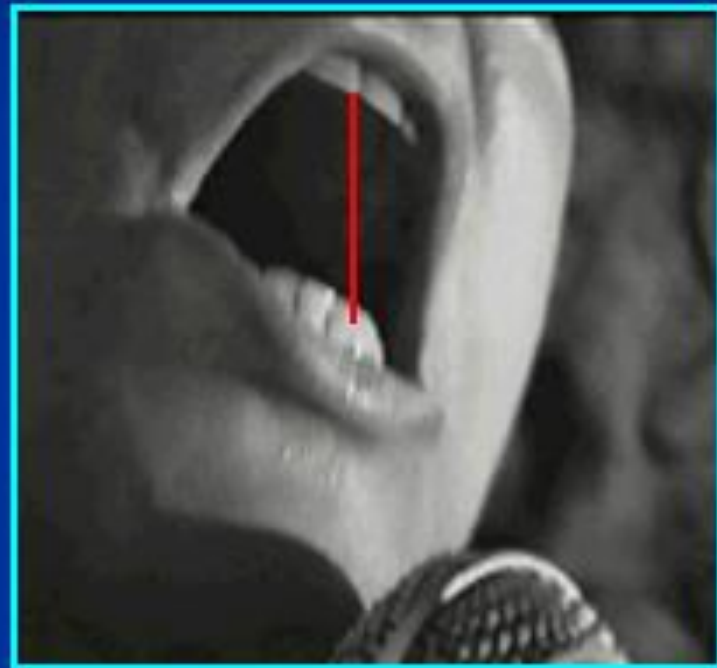

Distancia de ≤ 12.5 cm predice una intubación difícil.

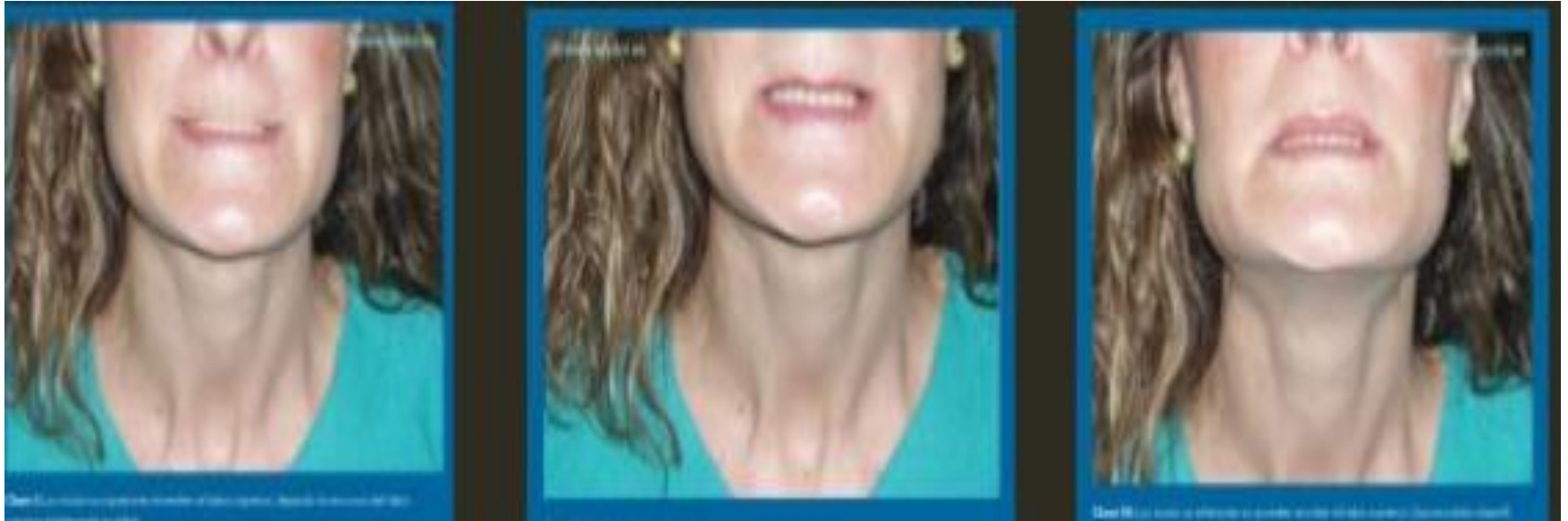Escala de Patil Andreti

Distancia Interincisivos

- Clase I: $> 3\text{cm}$
- Clase II: $2.6 - 3\text{cm}$
- Clase IV: $2.0 - 2.5\text{cm}$
- Clase IV: $< 2\text{cm}$



Protrusión mandibular



Es importante para la facilidad de movimientos en laringoscopia

Predicción de intubación difícil mediante escalas de valoración de la vía aérea.

CLASIFICACIÓN CORMACK-LEHANE

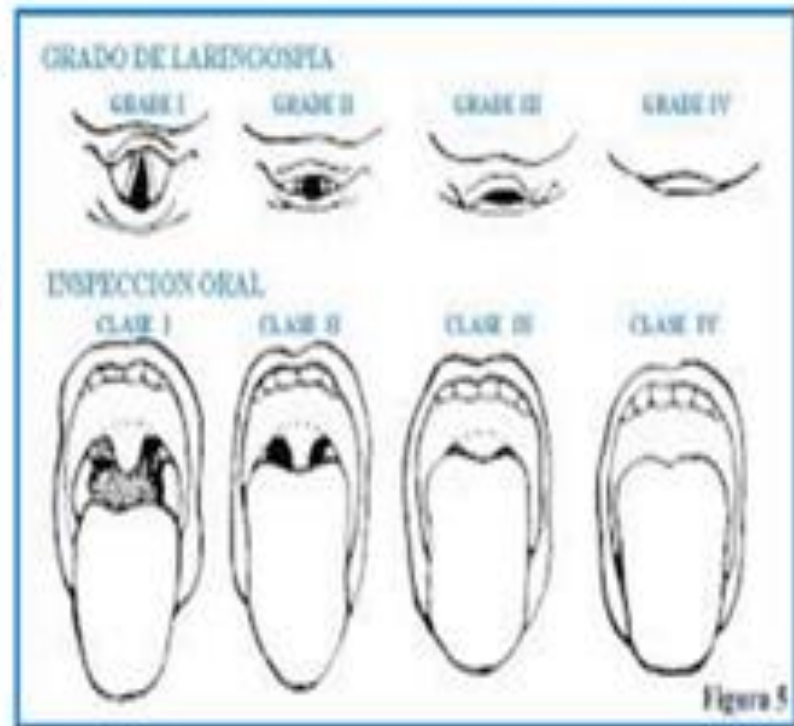
Visualización de las estructuras laríngeas en especial la glotis mediante la utilización del laringoscopio

GRADO 1: Visualización completa de la glotis

GRADO 2: Visión de la parte superior de la glotis

GRADO 3: No se ve ninguna parte de la glotis solo epiglotis

GRADO 4: No se ve epiglotis



INTUBACIÓN DIFÍCIL





