

# AMELOBLASTOMA

Dra. Narda Aguilera

Dra. Jenny Pincay C

Dr. Hugo Salguero

Dr. Juan José Macio

# Datos Embriológicos

En la sexta semana del desarrollo

La capa basal del revestimiento epitelial de la cavidad bucal forma una estructura en forma de C la lámina dental a lo largo de los maxilares superior e inferior

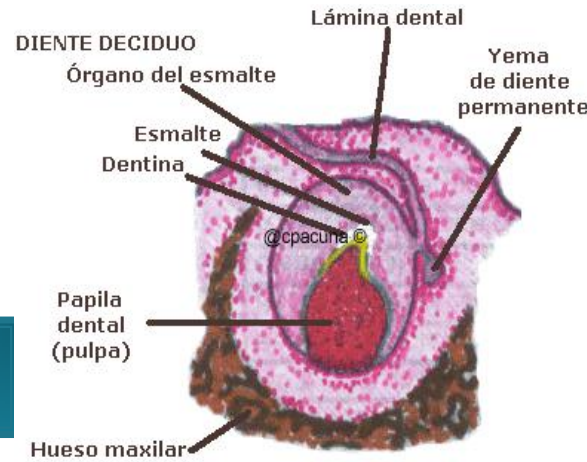
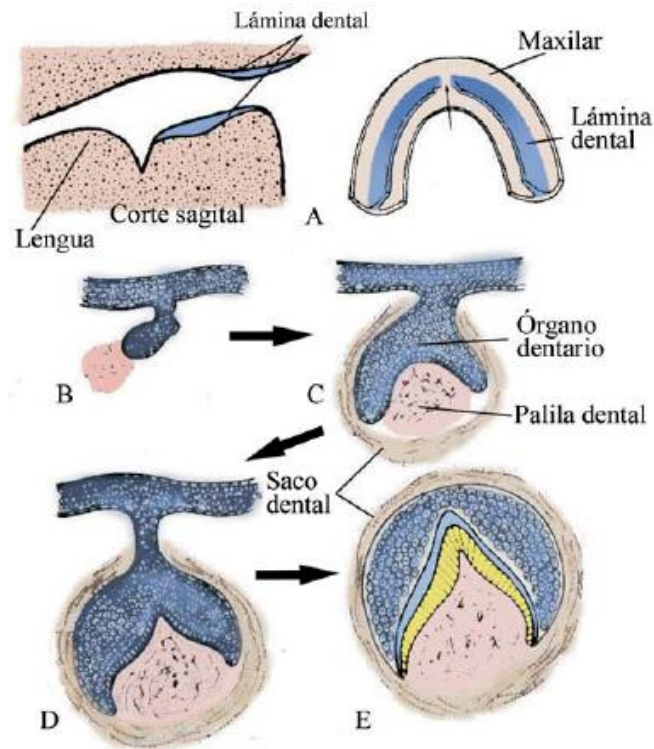
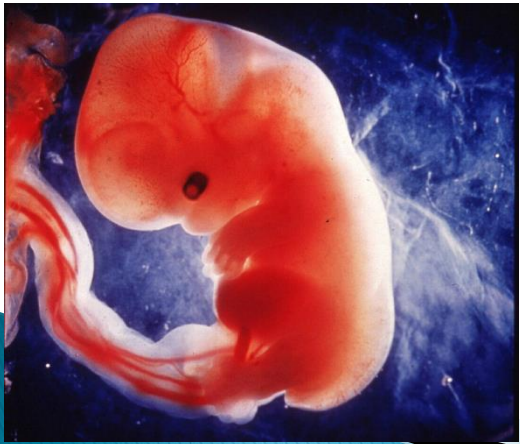

Lámina dental

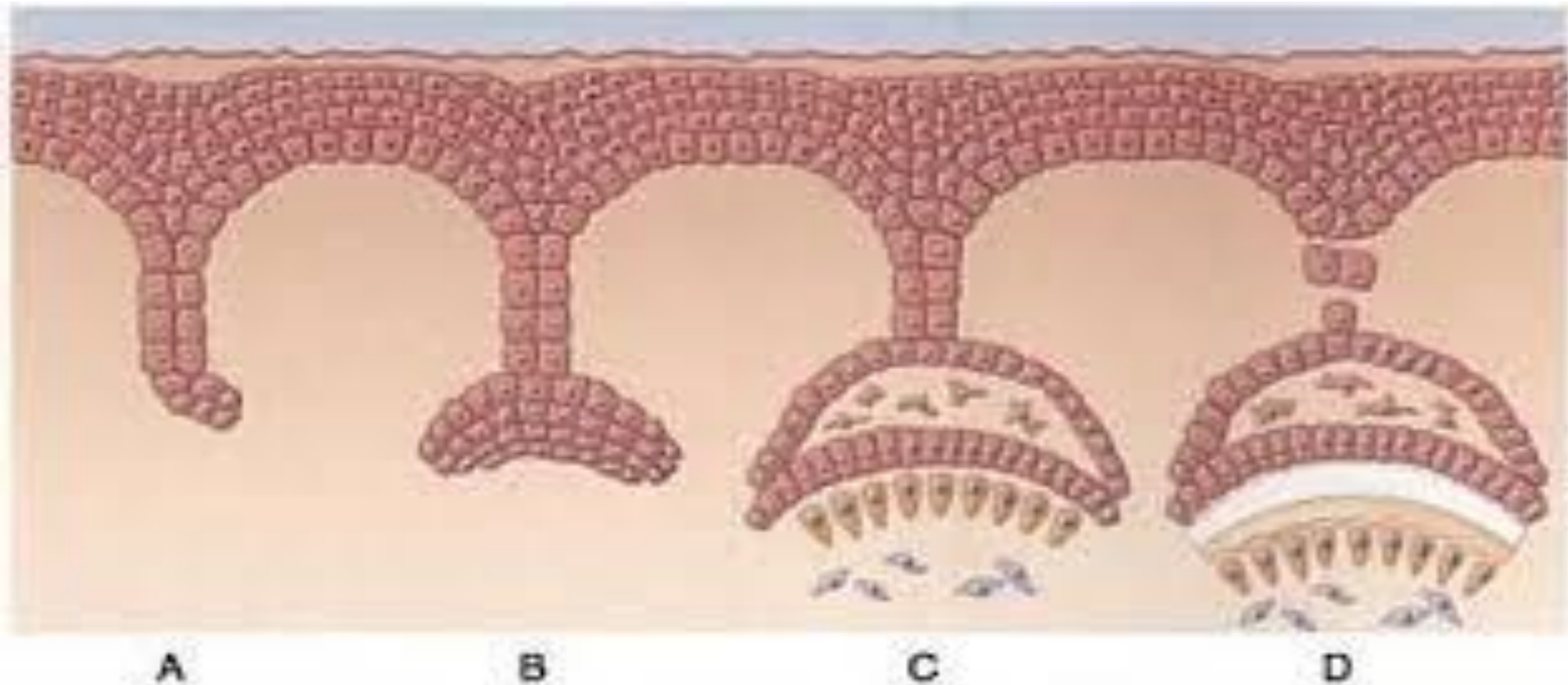
Yemas Dentales

10 en cada maxilar

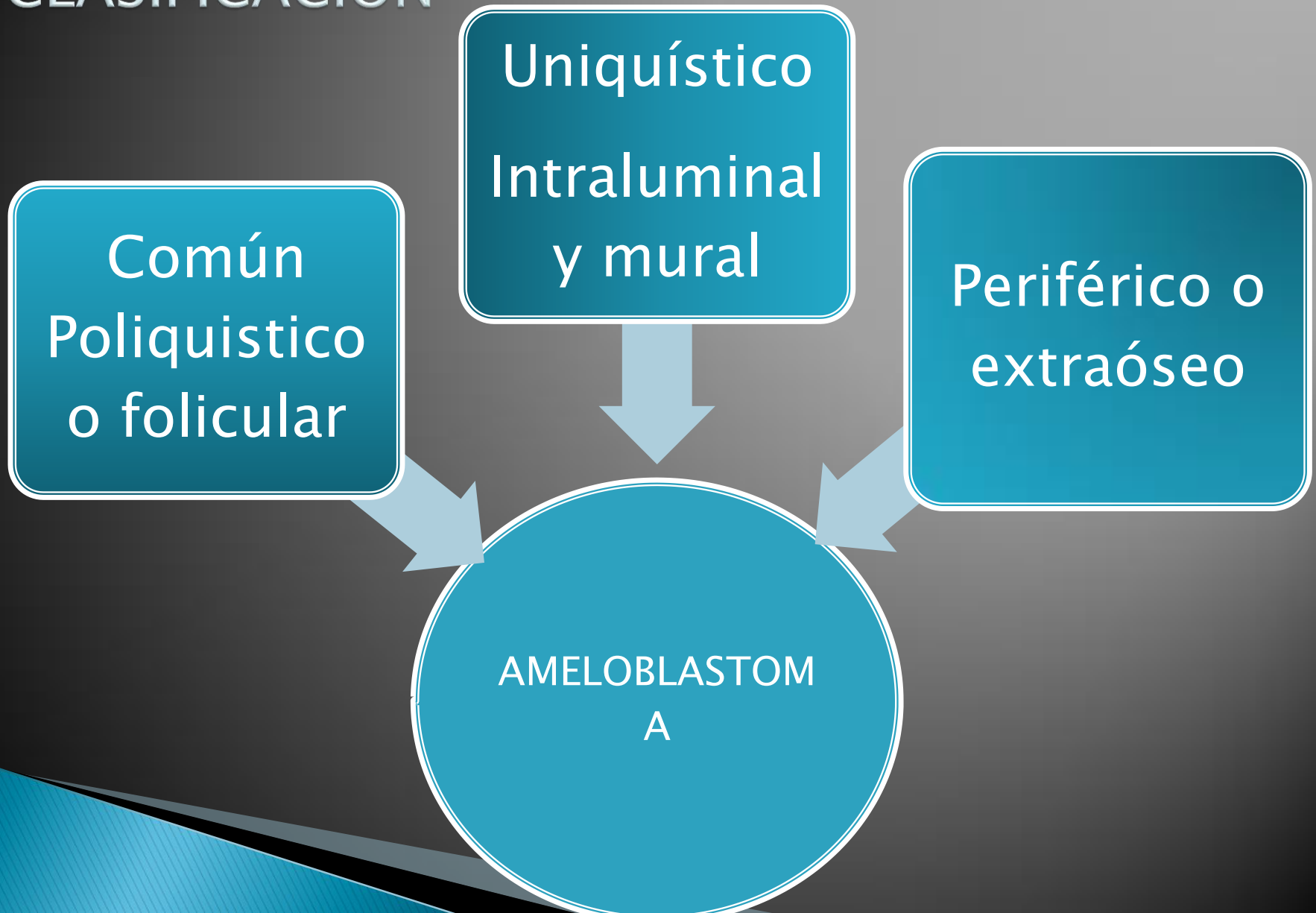Primordios





# HISTOLOGIA

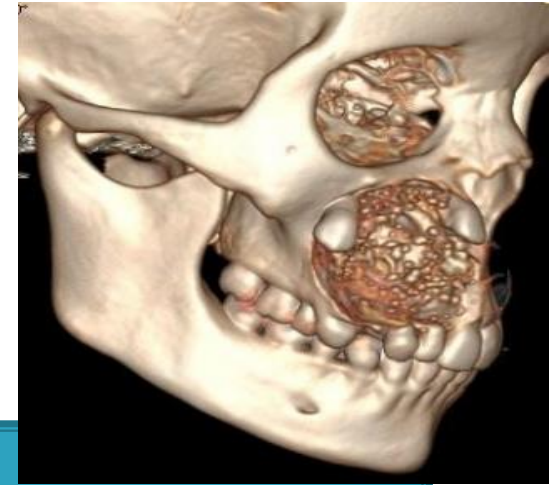
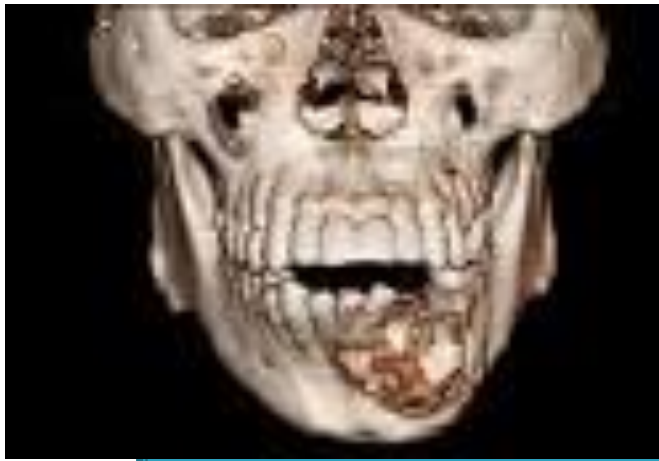

# AMELOBLASTOMA CLASIFICACION

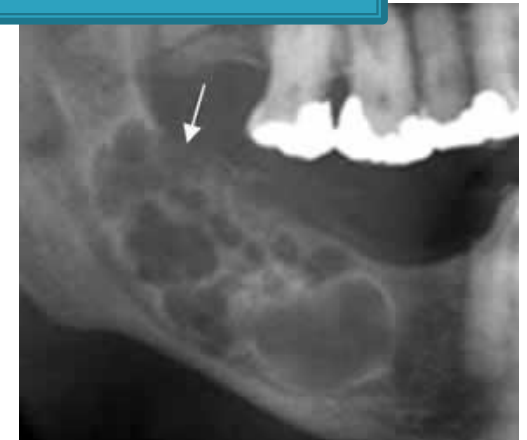
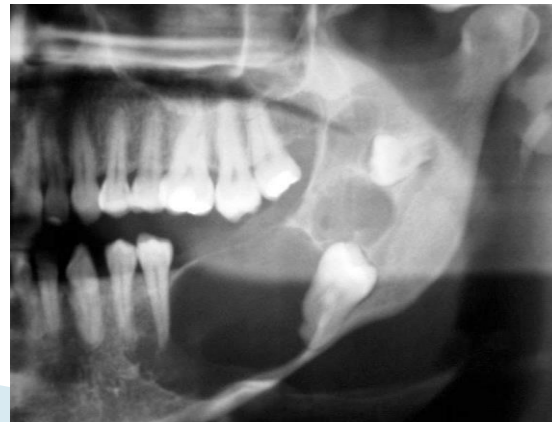
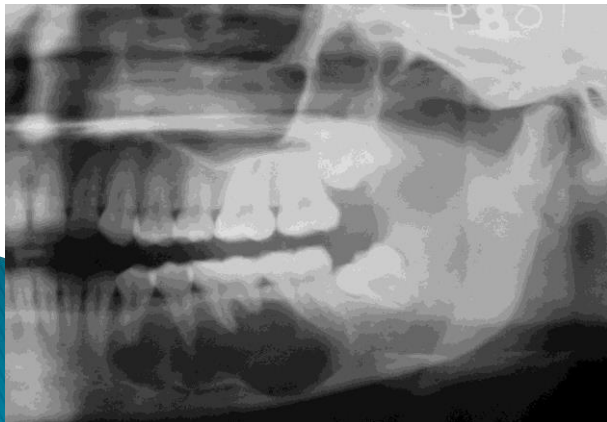# HISTOLOGIA DENTARIA





Neoplasia odontogénica benigna,  
localmente agresiva, alta tasa de  
recidiva, raramente maligna.



# PRESENTACION DEL CASO CLINICO

## Historia clínica

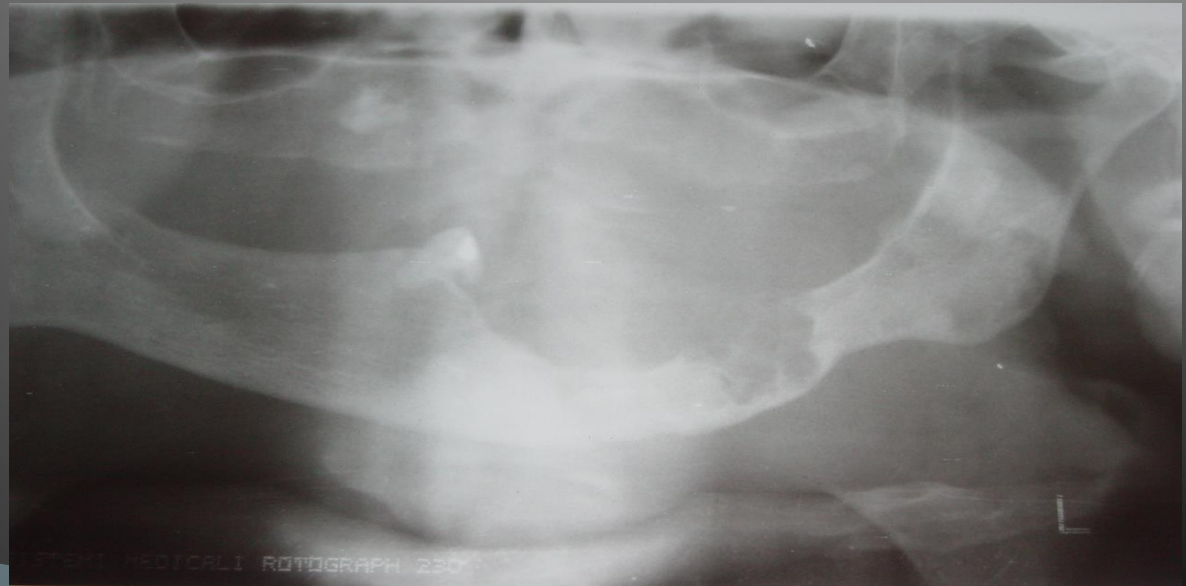
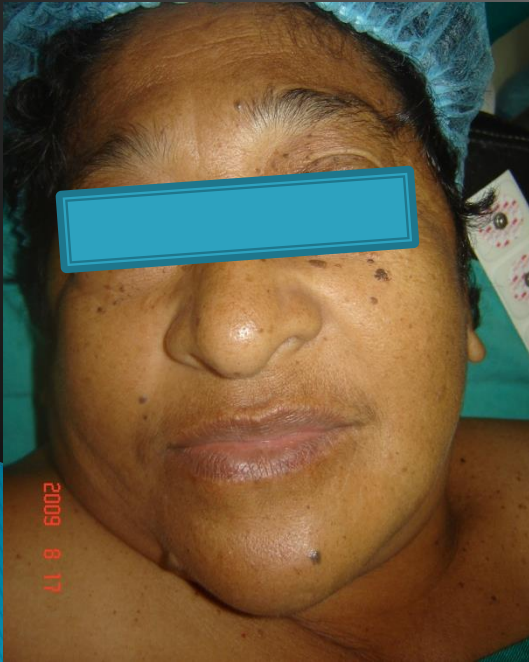- A. Generales
- A de la patología

## Ex. complementarios

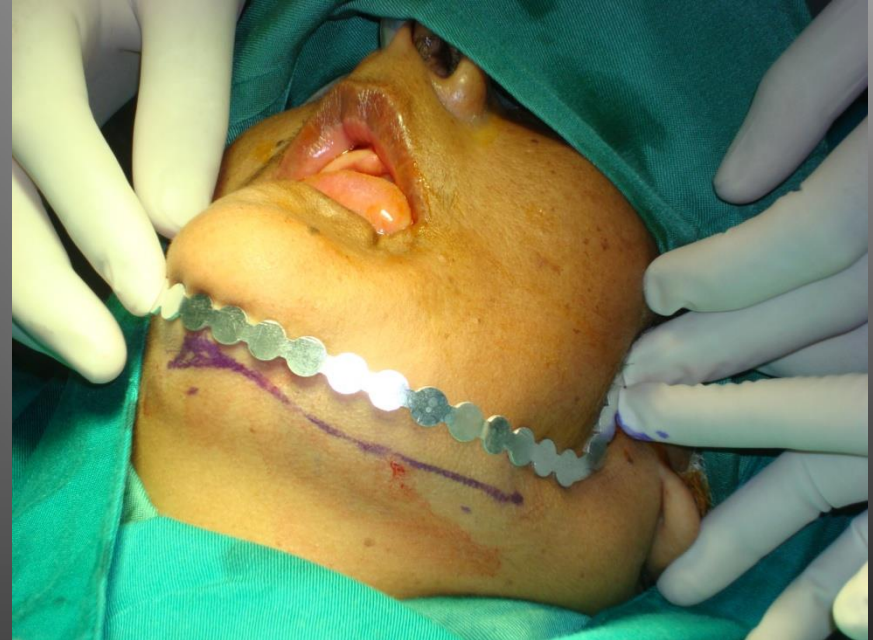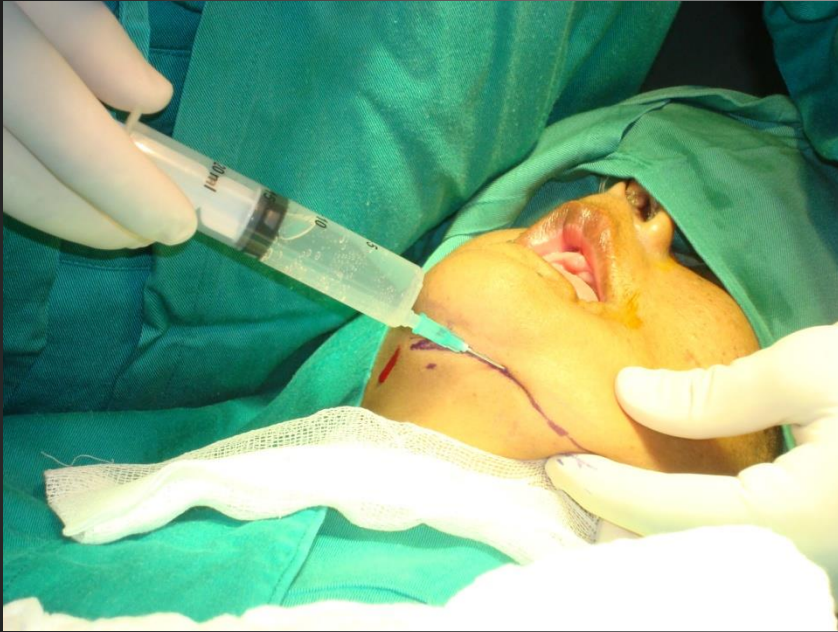- Lab, Imágenes
- Histológicos

## Planificación

- Diag. Diferencial
- Tratamiento

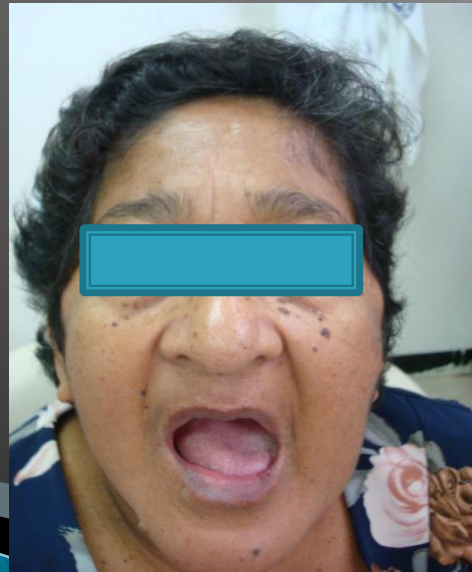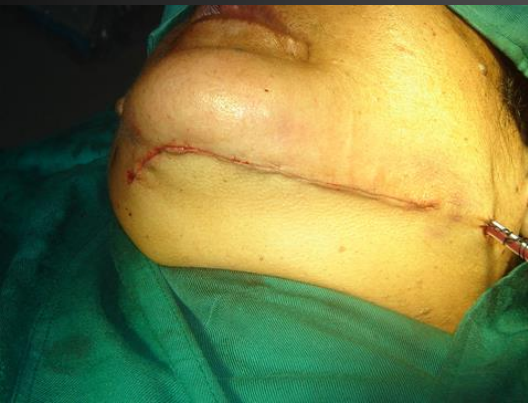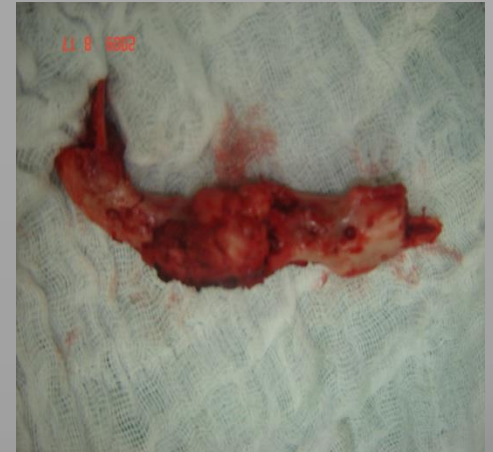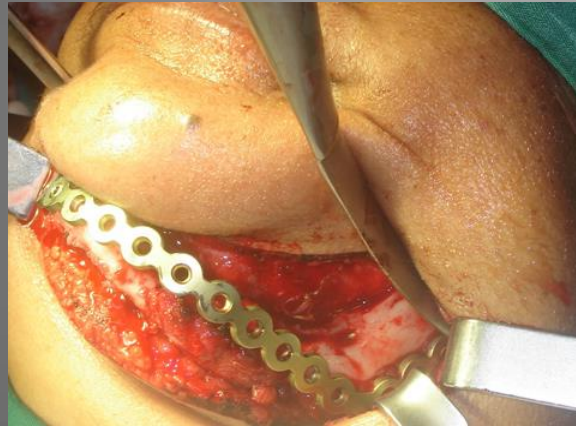


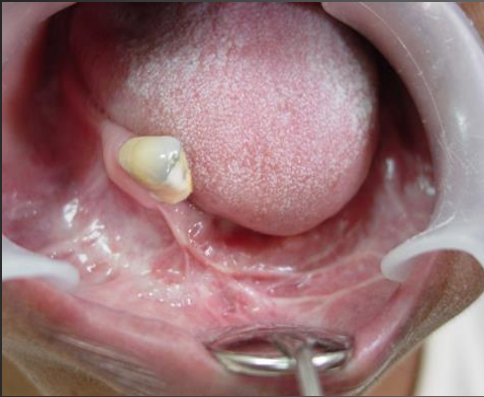# Caso Clínico






# Caso Clínico



# Conclusiones

- ▶ El estudio histopatológico determinó la clase de ameloblastoma que afectaba a la paciente.
  - ▶ Debido a la agresividad del ameloblastoma se tomó la decisión de practicarle la hemimandibulectomía.
  - ▶ La rehabilitación de la paciente consistió en la colocación de una placa de titanio que sustituyó el tejido óseo mandibular afectado.
  - ▶ Los conocimientos científicos y la experiencia del cirujano permitieron realizar el tratamiento más idóneo para enuclear la lesión tumoral.
- 

GRACIAS

