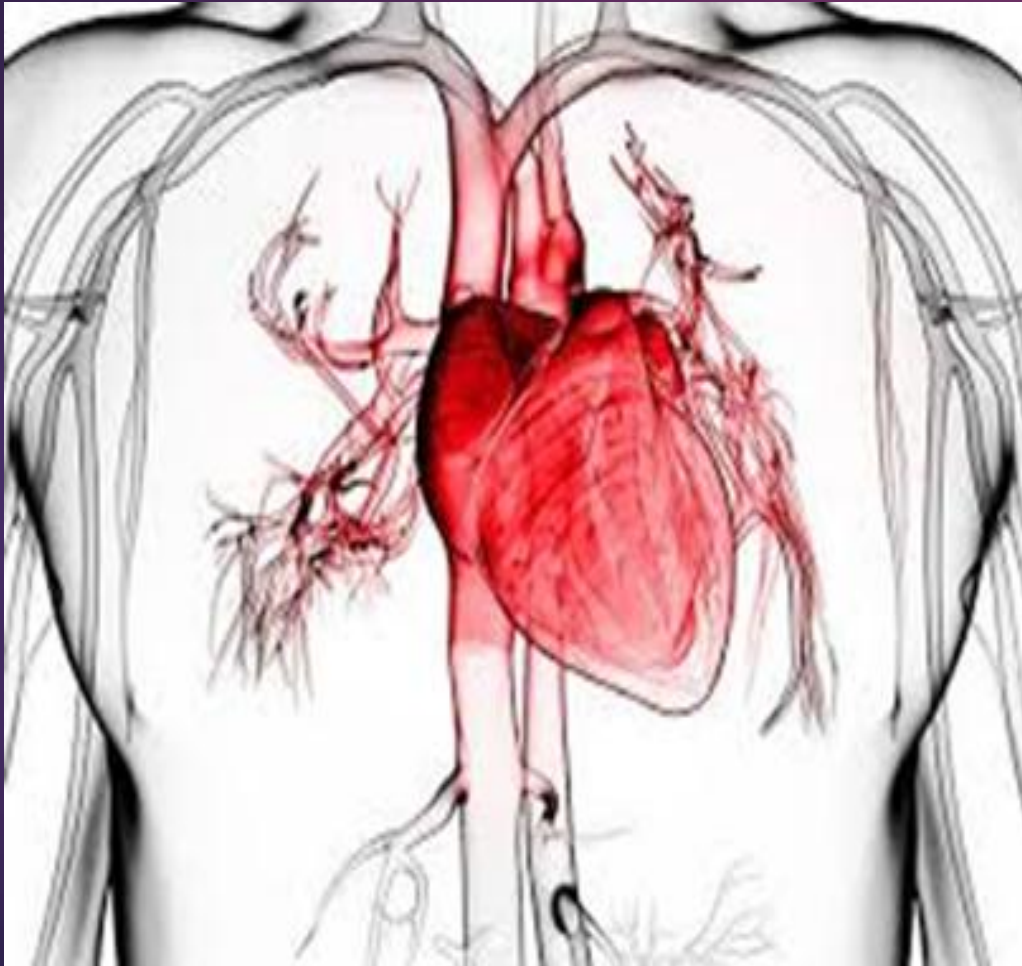

# MIXOMA DE AURÍCULA DERECHA.

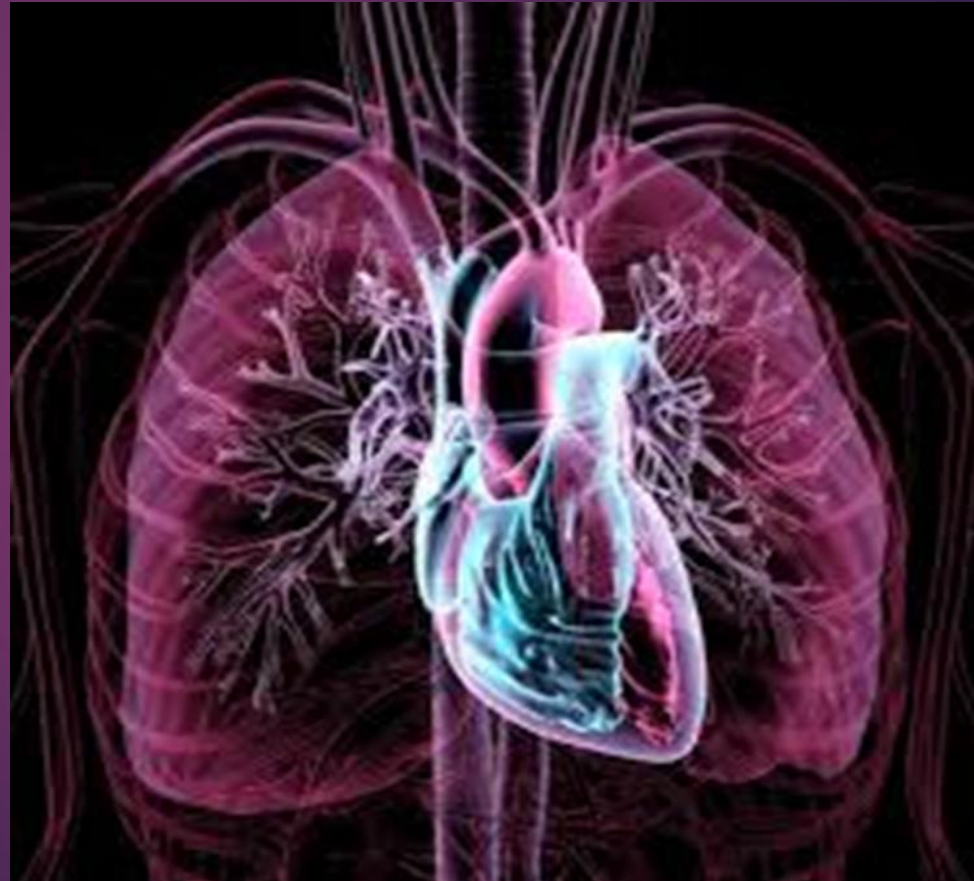

**uccacue**  
**SEDE AZOGUES**

- ▶ JUAN PABLO GARCÉS O.
- ▶ MÉDICO CARDIÓLOGO.
- ▶ UNIVERSIDAD CATÓLICA DE CUENCA SEDE AZOGUES.
- ▶ HOSPITAL HOMERO CASTANIER C.

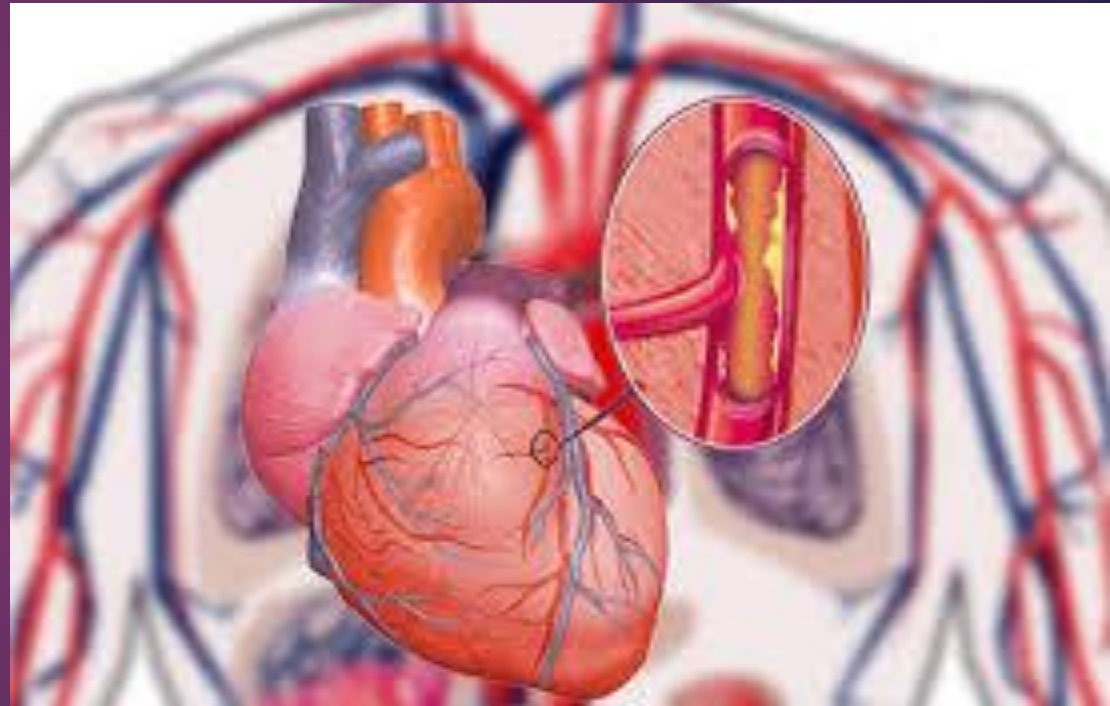
# MIXOMAS CARDÍACOS.

- ▶ Incidencia de 0,0017% a 0,19%.
- ▶ Localización:
- ▶ 75% Aurícula izquierda.
- ▶ 20%. Aurícula derecha.



# PRESENTACIÓN CLÍNICA.

- ▶ Mayoría curso asintomático.
- ▶ Síntomas obstructivos.
- ▶ Síntomas embólicos.
- ▶ Síntomas constitucionales.



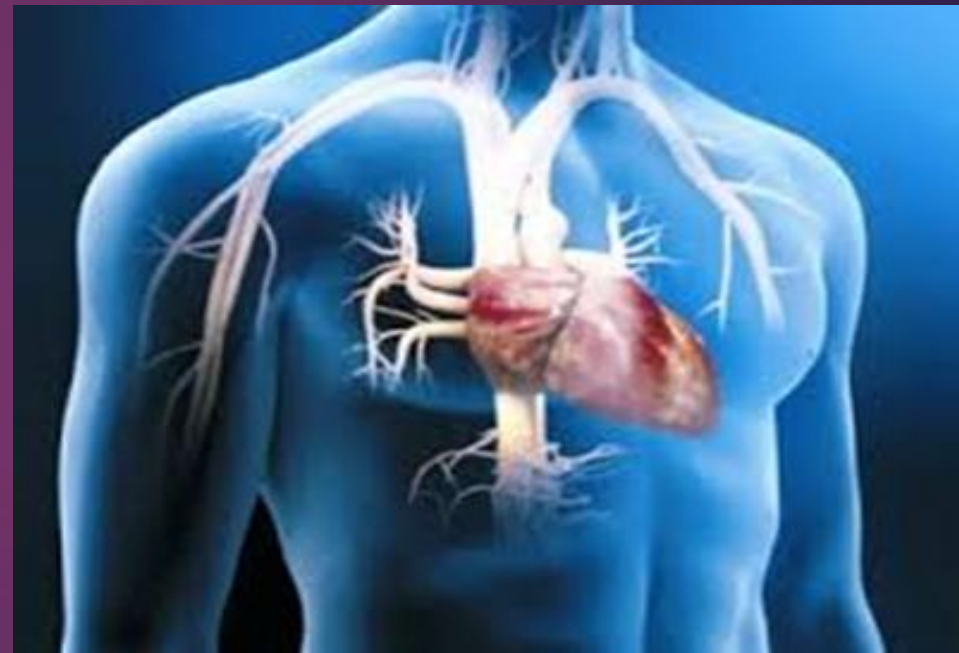# SÍNTOMAS.

- ▶ Fatiga.
- ▶ Malestar general.
- ▶ Fiebre.
- ▶ Anorexia.
- ▶ Pérdida de peso.
- ▶ Artralgias.



# CASO CLÍNICO.

- ▶ Paciente de 42 años.
- ▶ Dolor abdominal.
- ▶ Onda ascítica.
- ▶ Edema de MI.
- ▶ Pérdida de peso.
- ▶ Malestar general.
- ▶ Disnea CF II III.
- ▶ Febrículas.



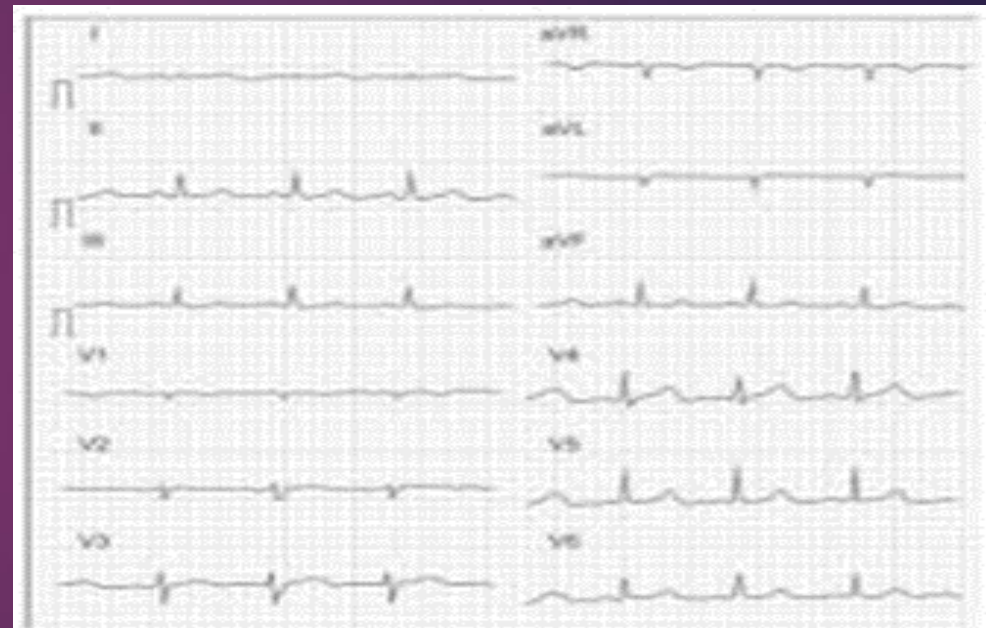
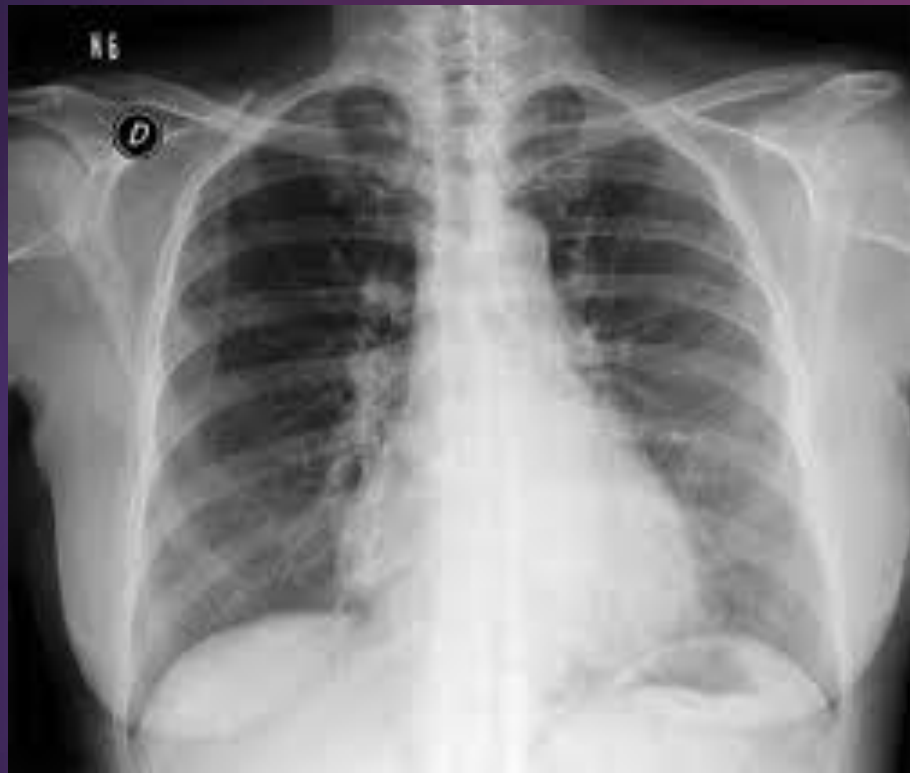

Figura 3. Electrocardiograma post-operatorio, que se encuentra dentro de parámetros normales. Los episodios de taquicardia supraventricular paroxística se observaron en el monitor, pero no se obtuvo evidencia física de los mismos.

ALOKA

28Hz

3.5H 5.0  
PMR: 100%  
HI = 0.4

VI

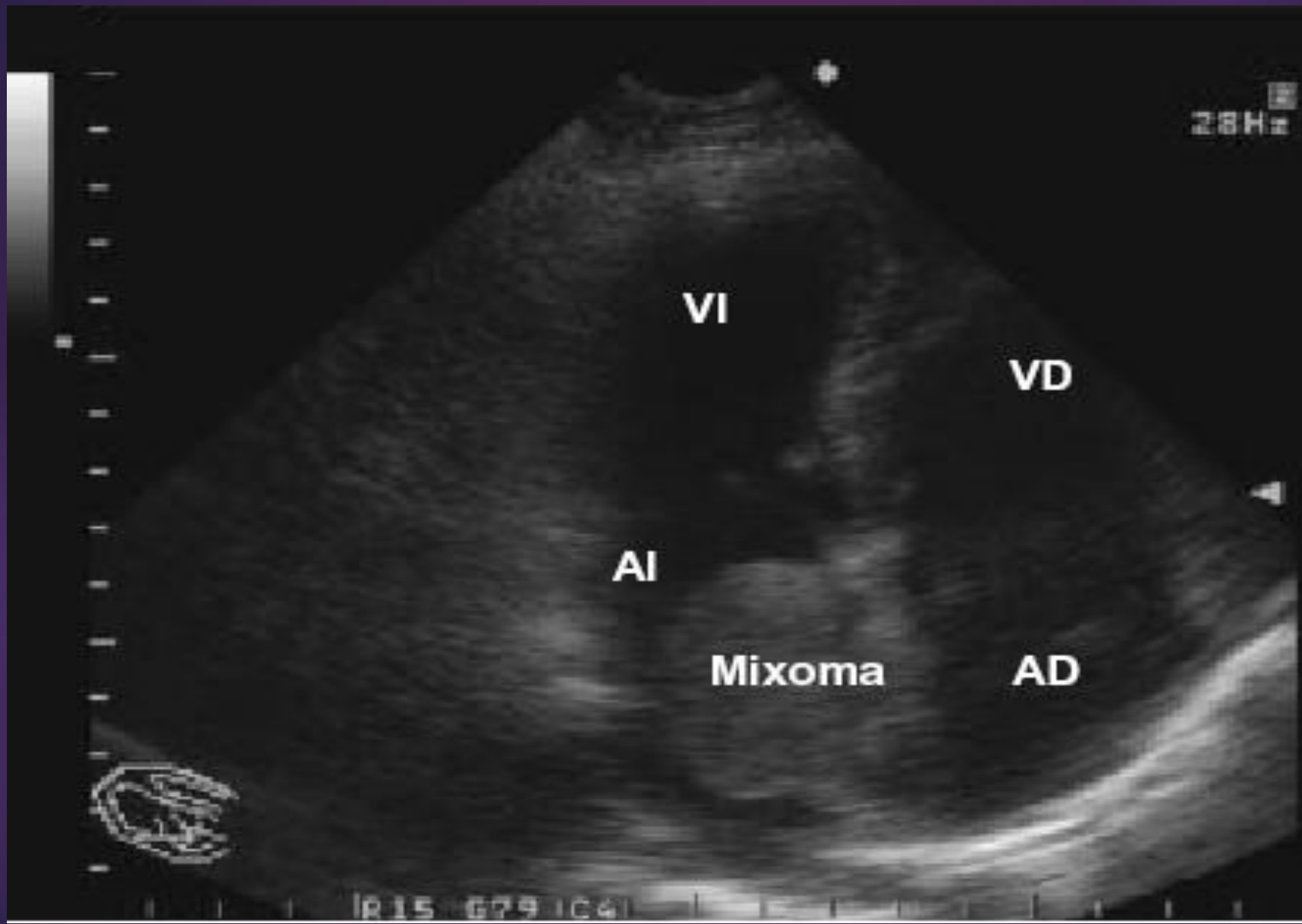
VD

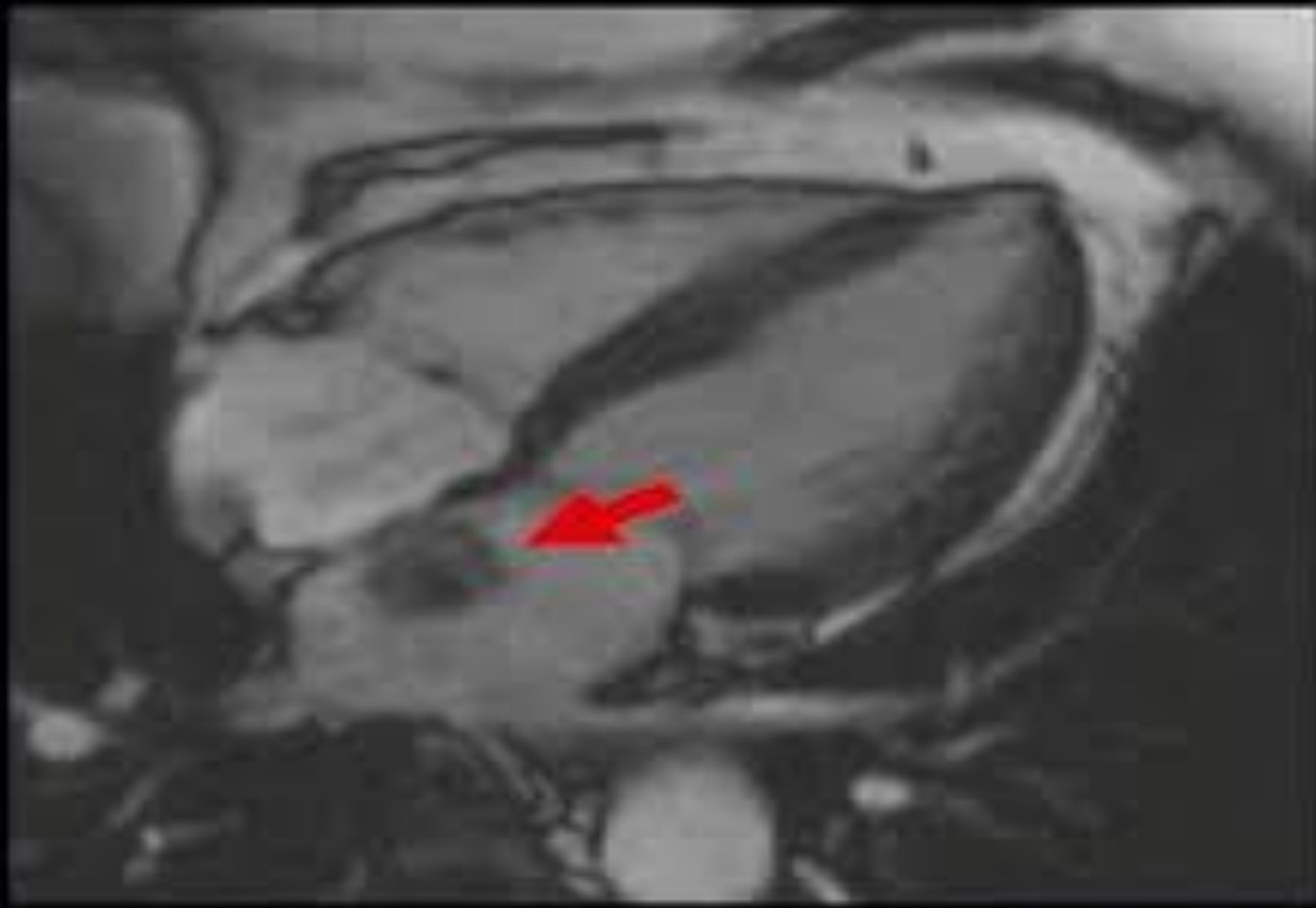
AI

Mixoma

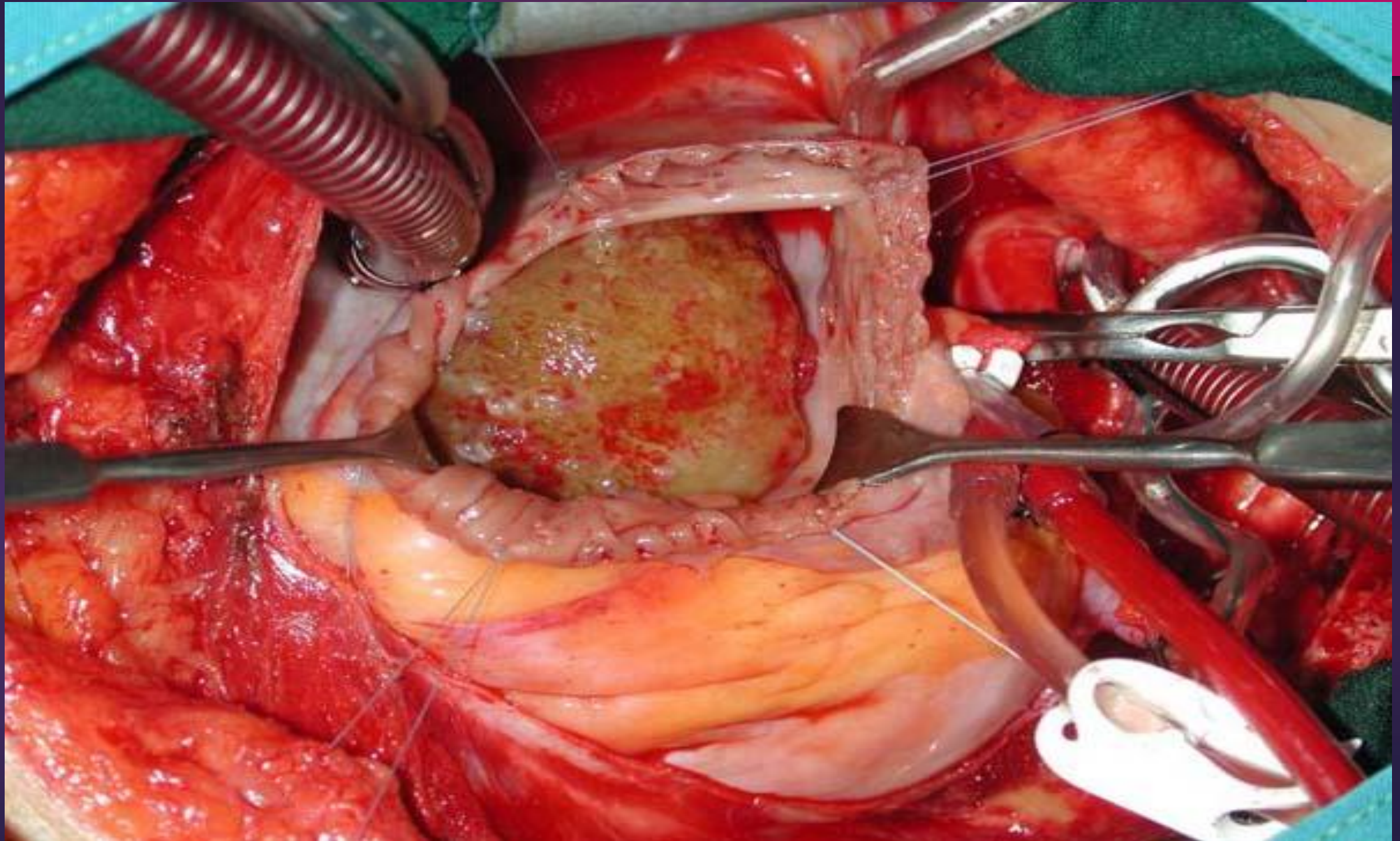
AD

R15 G79 IC4









# GRACIAS.

